

Anatomija čovjeka je znanost o građi ljudskog tijela (grč. *anatomei* = rezati, secirati). Studenti anatomije postajemo kada već kao djeca počinjemo istraživati dijelove našeg tijela, i, na neki način, ostajemo studenti doživotno. Tijelo možemo podijeliti na regije (npr. glava, vrat, trup, udovi) ili na organske sustave (lokomotorni, dišni, srčanožilni, živčani, urogenitalni, endokrini, limfatički). U organske sustave spadaju:

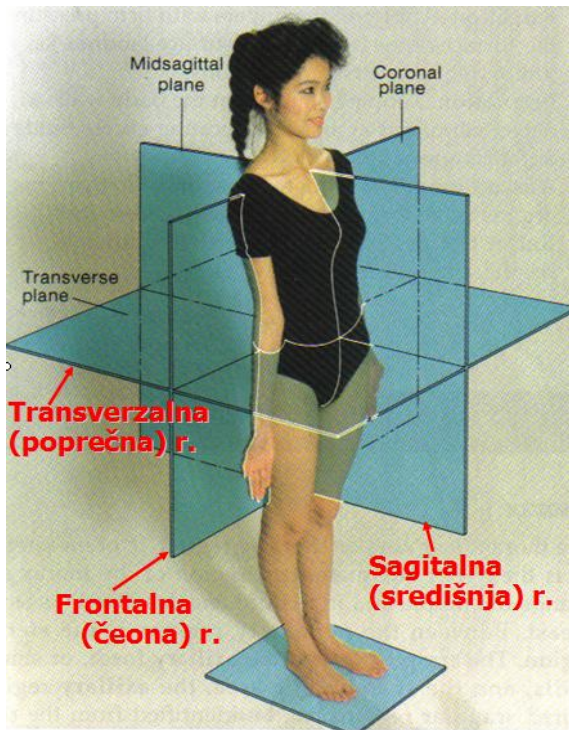
1. Sustav organa za pokretanje (lokomotorni sustav)
2. Dišni (respiracijski) sustav
3. Srčanožilni (kardiovaskularni) sustav
4. Živčani (nervni) sustav
5. Mokraćnospolni (urogenitalni) sustav
6. Sustav žlijezda s unutrašnjim izlučivanjem (endokrini sustav)
7. Limfni sustav

Dio anatomije koji je predmet ovog poglavlja, jest funkcionalna anatomija lokomotornog sustava i bavi se proučavanjem dinamičkog sustava organa za pokretanje.

Ravnine tijela i anatomske nazivlje

Za označavanje anatomske značajke koriste se različiti nazivi, koji su obično vezani uz njihov položaj u tijelu, funkciju ili određenu karakteristiku. Anatomske značajke opisuju se u odnosu na točno određeni položaj tijela, tzv. **ANATOMSKI POLOŽAJ**: tijelo je u uspravnome, stojećem stavu s paralelnim stopalima, s rukama ispruženim uz tijelo, dlanovima usmjerenim prema naprijed i ispruženim prstima usmjerenim prema dolje (*Slika 1*).

Da bi opisali pojedine anatomske značajke, tijelo možemo presjeći sa tri osnovne ravnine, tzv. **GLAVNE RAVNINE TIJELA** (*Slika 1*):



Slika 1. Osnovni stav i ravnine tijela

ispred i iza u odnosu na frontalnu ravninu koristimo pridjev *anterior* (prednji) i *posterior* (stražnji).

- **TRANSVERZALNE (POPREČNE, HORIZONTALNE) RAVNINE** – postavljene su vodoravno, pri osnovnom anatomskom položaju prolaze kroz tijelo usporedno sa tlom. Za tvorbe koje su iznad i ispod u odnosu na poprečnu ravninu koristimo pridjev *superior* (gornji) i *inferior* (donji).

Anatomske značajke koje su bliže trupu i sagitalnoj ravnini nalaze se **PROKSIMALNO** (*proximalis*) u odnosu na značajke koje su dalje od trupa, odnosno **DISTALNO** (*distalis*). Za prostorno označavanje koriste se još i pridjevi *internus* i *externus* (unutrašnji i vanjski), *superficialis* i *profundus* (površinski i duboki), *medius* (srednji), te *dexter* i *sinister* (desni i lijevi).

Sustav organa za pokretanje dijelimo na kosti, spojeve među njima (zglobove) i mišiće. Kosti i zglobovi čine kostur ili *skelet*, odnosno pasivni dio lokomotornog sustava; kostur daje oblik i oslonac tijelu, oblikuje šupljine koje štite osjetljive vitalne organe (mozak, leđna moždina, srce, pluća, trbušni organi), i služi za hvatište mišića. Poprečnoprugasti

- **SAGITALNA (SREDIŠNJA, MEDIJANA) RAVNINA** – prolazi kroz tijelo tako da ga dijeli na dvije jednake polovice – desnu i lijevu. Za tvorbu koja je bliže sagitalnoj ravnini kažemo da je smještena **MEDIJALNO** (*medialis* = prisrednji), a za udaljeniju tvorbu kažemo da je smještena **LATERALNO** (*lateralis* = postrani).

- **FRONTALNA (ČEONA) RAVNINA** – prolazi kroz tijelo u smjeru lijevo-desno (paralelno sa čelom), te je okomita na sagitalnu ravninu, i dijeli tijelo na prednji i stražnji dio. Za tvorbe koje su

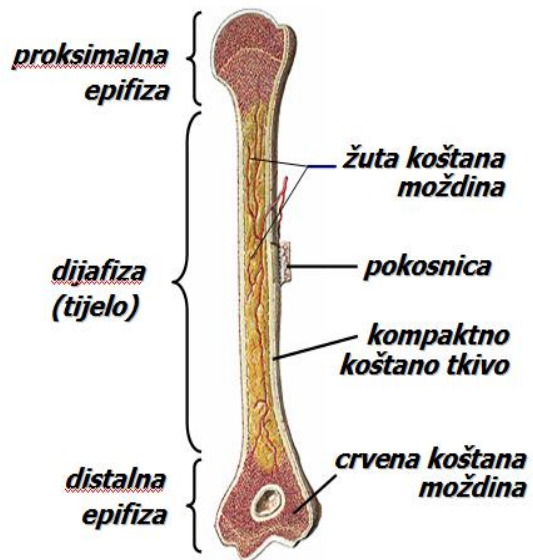
(skeletni) mišići koji se preko svojih tetiva vežu za kostur, pokreću ga ili učvršćuju te čine aktivni dio lokomotornog sustava.

A. KOSTI

Ukupno u tijelu ima 205-6 kostiju. Kost je živo tkivo, građeno od 30% organske tvari i 70% anorganske (najvećim dijelom kalcij i fosfor). Starenjem se omjer mijenja, tj. smanjuje se udio organske tvari, te kosti postaju krhkije (manje elastične). Procesi izgradnje i razgradnje u finoj su ravnoteži, a na njih utječu brojni čimbenici kao što su hormonalni status, kemijski sastav krvi i fizičko opterećenje. Ukoliko kost miruje zbog imobilizacije ili paralize, dolazi do atrofije, postaje slabija i manje gustoće. Ako je, naprotiv, kost izložena fizičkim opterećenjima, nova koštana masa će se razviti uzduž linija najvećeg opterećenja; te linije mogu se zamijetiti na uzdužnim presjecima nosivih kostiju. Unutar kosti nalaze se brojni mali kanalići za krvni protok i prehranu koštanih stanica.

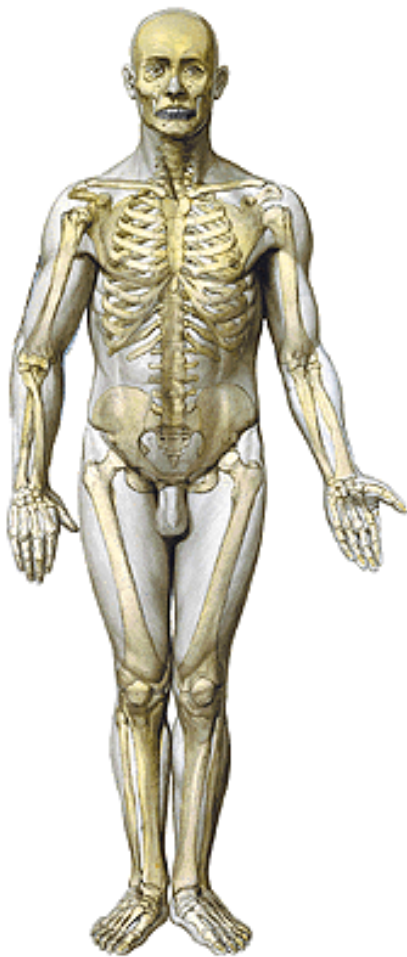
Tokom embrionalnog razvoja većina kostiju je u formi hrskavice, osim plosnatih kostiju, koje se razvijaju iz vezivnog tkiva. Hrskavično tkivo postepeno se pretvara u koštano djelovanjem tvorbenih koštanih stanica – osteoblasta, u središtima okoštavanja. Ta središta okoštavanja nalaze se u srednjem dijelu i na krajevima kostiju. Tokom rasta, hrskavični kolotovi (epifizne hrskavice) postoje između središnjeg dijela i krajeva kostiju, i kad konačno okoštaju (kasni pubertet), prestaje rast kostiju.

Površina kosti (*Slika 2*), izuzev dijela pokrivenog zglobnom hrskavicom, pokriva tanka, ali čvrsta, prokrvljena vezivna opna, ***pokosnica*** ili *periost*. Glavna je funkcija ove opne raspodjela krvnih žila i živaca na površini kosti, a štiti i pomaže pri cijeljenju prijeloma kosti. Dodatnu opskrbu krvlju omogućuju arterije što, zajedno sa živcima ulaze u kost kroz tzv. hranidbene otvore. Ispod pokosnice je sloj zbijenog koštanog tkiva, ***kompakta***. Sloj kompaktne kosti omeđuje spužvastu kost, čiji su listići (lamele) poredani u smjerovima najvećeg opterećenja. Na taj se način uz malu težinu kosti postiže maksimalna otpornost na tlačna i vlačna opterećenja (princip *minimum – maksimum*).

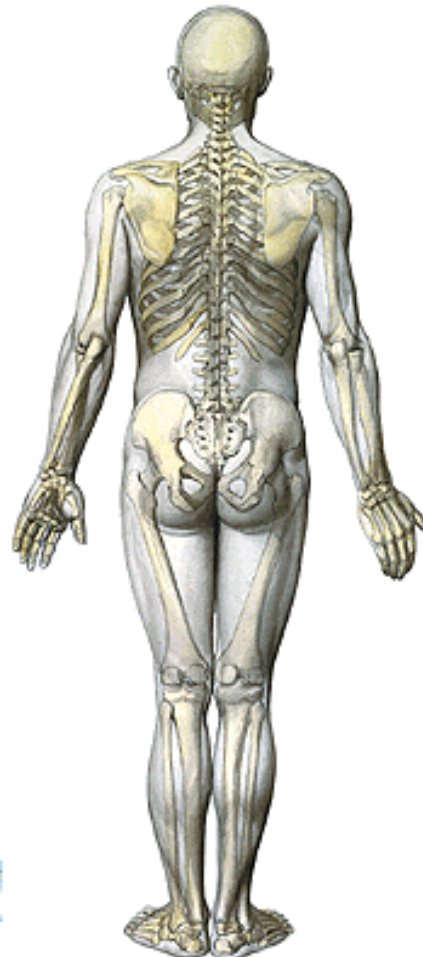


U središtu dugih, plosnatih kostiju nalaze se *žuta koštana moždina* i *crvena koštana moždina*, u kojoj se proizvode krvne stanice.

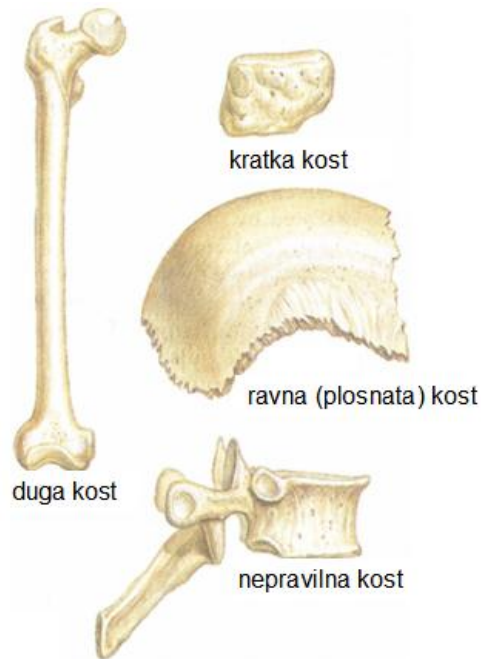
Slika 2. Presjek kroz dugu kost



Slika 3. Kostur s prednje strane



Slika 4. Kostur sa stražnje strane



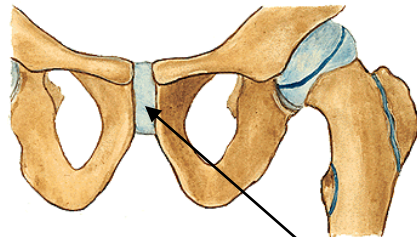
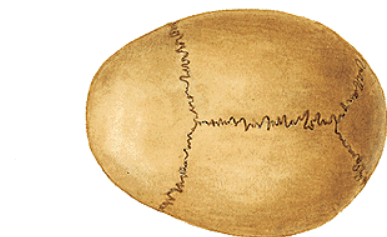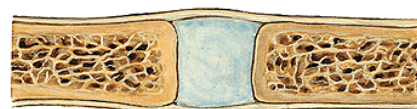U tijelu ukupno ima preko dvije stotine kostiju (*Slike 3 i 4*), a dijelimo ih prema obliku na **duge** (npr. kosti udova), **kratke** (kralješci, šaka, stopalo) i **plosnate** (zdjelica, lubanja, lopatica) (*Slika 5*).

Slika 5. Podjela kostiju prema obliku

B. ZGLOBOVI

Zglobovi su spojevi između kostiju, i dio su kostura koji omogućuje pokrete. Dijelimo ih, prema građi, u tri skupine:

- **vezivni (fibrozni)** zglobovi, kao npr. šavovi, spojevi između kostiju lubanje (šavovi) spojeni samo vezivnim tkivom (*Slika 6*);

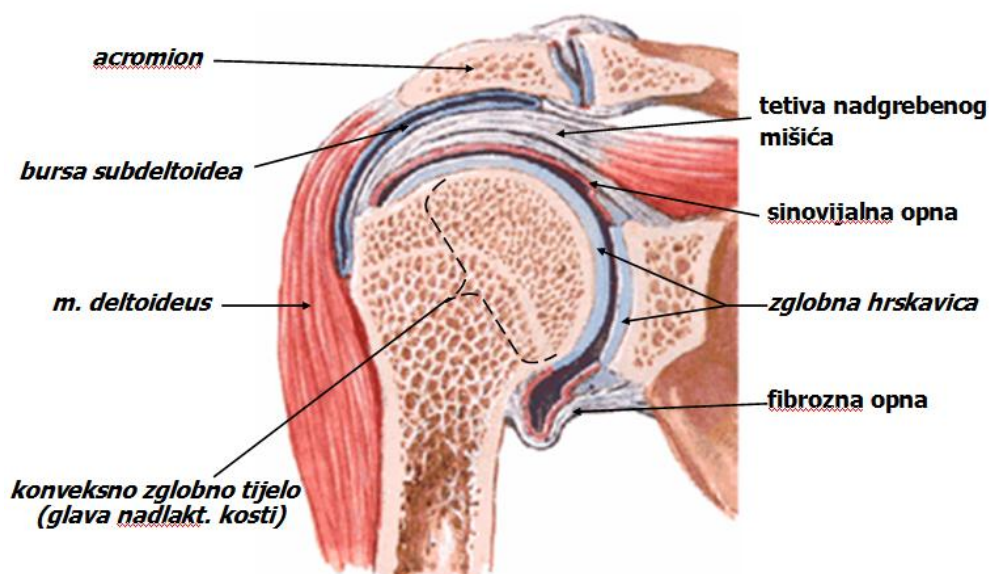


Slika 6. Vezivni zglob: Šavovi lubanje

Slika 7. Hrskavični zglob: preponska simfiza

- **hrskavični** (*kartilaginozni*) zglobovi, kao npr. preponska simfiza (*Slika 7*);
- **pravi** (*sinovijalni*) zglobovi, koji su najčešći i najpokretljiviji (*Slika 8*). U ovih su zglobova zglobne plohe pokrivene **zglobnom hrskavicom**, a unutar zglobne šupljine nalazi se **zglobna (sinovijalna) tekućina**, koja podmazuje i hrani zglobnu hrskavicu. Izbočena zglobna ploha čini **konveksno zglobno tijelo**, a udubljena **konkavno zglobno tijelo**. Zglob omeđuju **dva lista zglobne čahure** – vanjski (*fibrozni*), građen od čvrstog veziva i unutrašnji (*sinovijalni*) koji luči zglobnu tekućinu. Zglob učvršćuju sveze ili **ligamenti**, koji stabiliziraju zglob i ograničavaju amplitudu pokreta. Neki ligamenti se nalaze unutar zgloba i zglobne čahure (npr. križni ligamenti koljena), neki su urasli u zglobnu čahuru, a neki se nalaze izvan zgloba, odvojeni od zglobne čahure. Sinovijalne vrećice ili **bursae** često se nalaze u blizini zgloba, a funkcija im je da spriječe trenje na mjestima gdje tetive prelaze blizu kosti.

građa zgloba

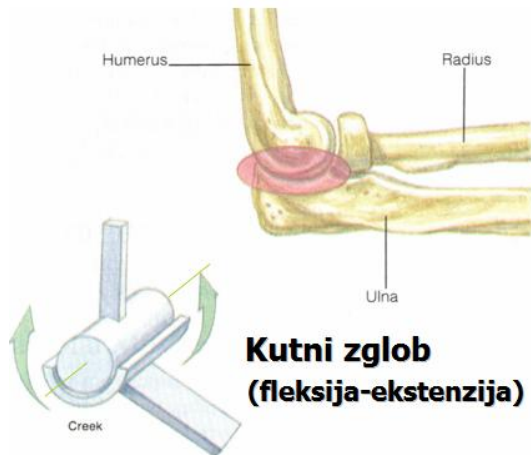


Slika 8. Pravi (sinovijalni) zglob: presjek ramenog zgloba u čeonj ravnini

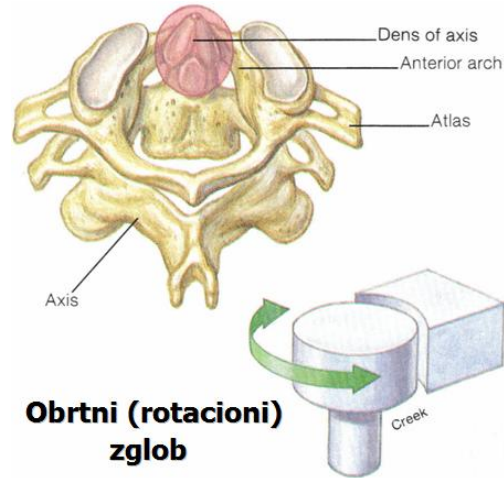
Funkcionalna podjela zglobova

Prema obliku i funkciji, zglobove možemo podijeliti u šest skupina:

- 1) **KUTNI** zglobovi omogućuju pokret samo u jednoj ravnini, oko osovine poprečne na ravninu pokreta (*Slika 8*). Primjer kutnog zgloba su zglobovi između članaka prstiju, ili zglob između nadlaktične i lakatne kosti, u kojima se mogu vršiti samo pokreti pregibanja (fleksije) i ispružanja (ekstenzije).

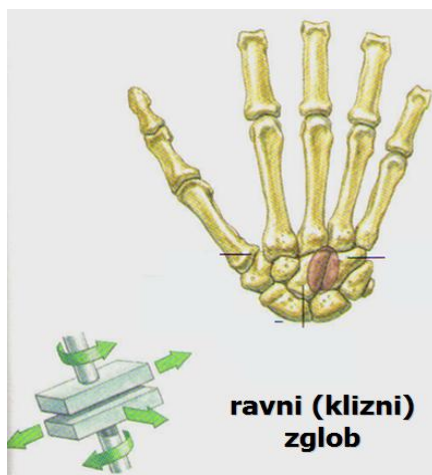


Slika 8. Kutni zglob



Slika 9. Obrtni (rotacioni) zglob

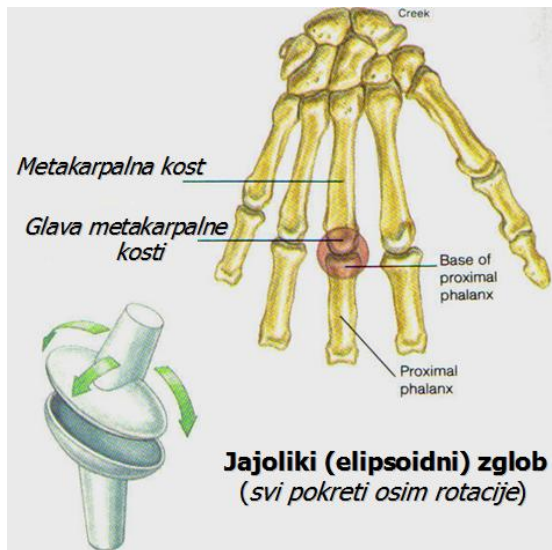
- 2) **OBRTNI (rotacijski)** zglobovi omogućuju samo vrtnju (rotaciju) oko središnje osovine zgloba (*Slika 9*). Primjer su zglob između palčane i lakatne kosti, te između prvog i drugog vratnog kralješka (donji zglob glave).



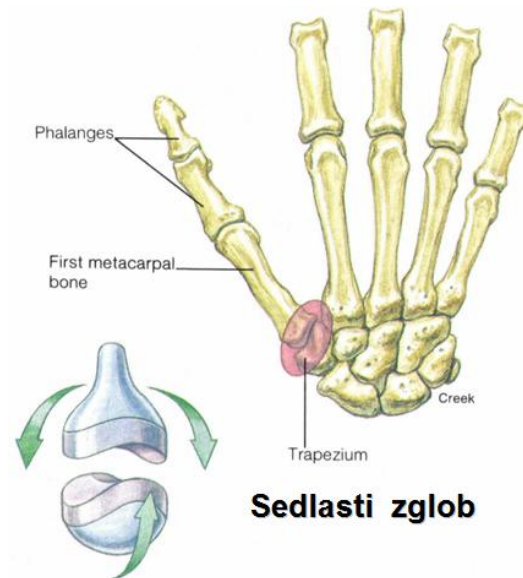
Slika 10. Ravni (klizni) zglob

- 3) **KLIZNI** ili **RAVNI** zglobovi omogućuju samo najjednostavnije pokrete klizanja između ravnih zglobnih ploha (*Slika 10*). Primjer kliznog zgloba su zglobovi između pojedinih kostiju zapešća, ili između zdjelične i križne kosti.

- 4) **JAJOLIKI** ili **ELIPSOIDNI** zglobovi građeni su tako da ovalno izbočenje jedne kosti precizno naliježe u udubinu druge kosti (*Slika 11*). Takva građa omogućuje pokrete u dva smjera (oko dvije osovine), kao npr. kod ručnog zgloba, ili zglobova između metakarpalnih i kostiju prstiju.

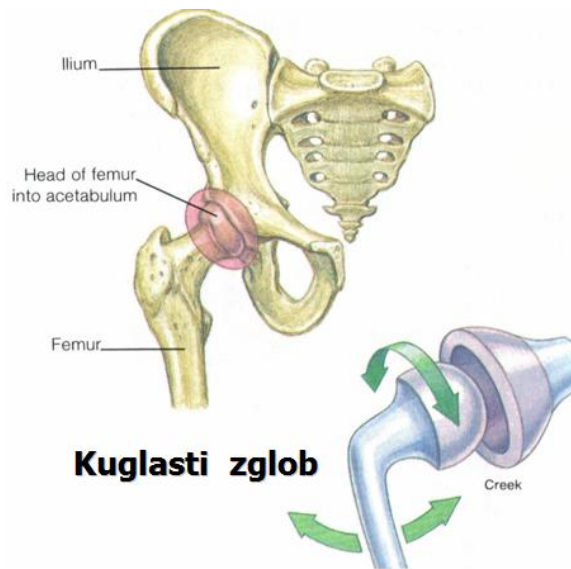


Slika 11. Jajoliki (elipsoidni) zglob



Slika 12. Sedlasti zglob (jedini u tijelu)

- 5) **SEDLASTI** zglobovi građeni su tako da je svako zglobno tijelo udubljeno u jednom smjeru, a izbočeno u drugom (*Slika 12*). Omogućuju pokrete u dva smjera (oko dvije osovine). Primjer je zglob na bazi palca, između trapezne kosti zapešća i prve metakarpalne kosti palca.



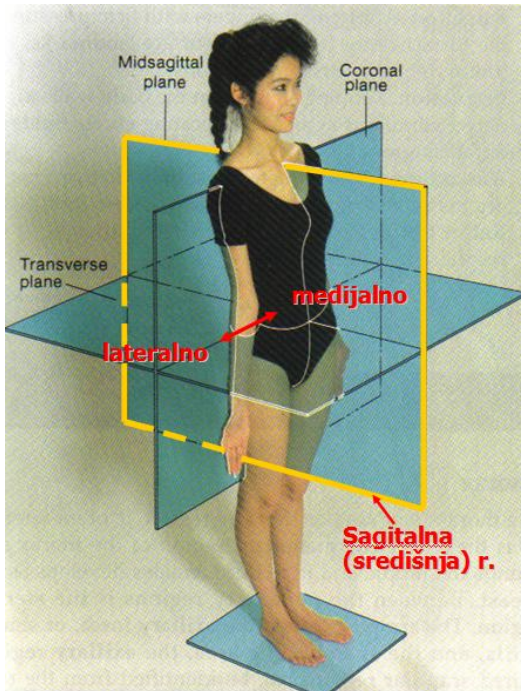
Kuglasti zglob

Slika 13. Kuglasti (sferoidni) zglob

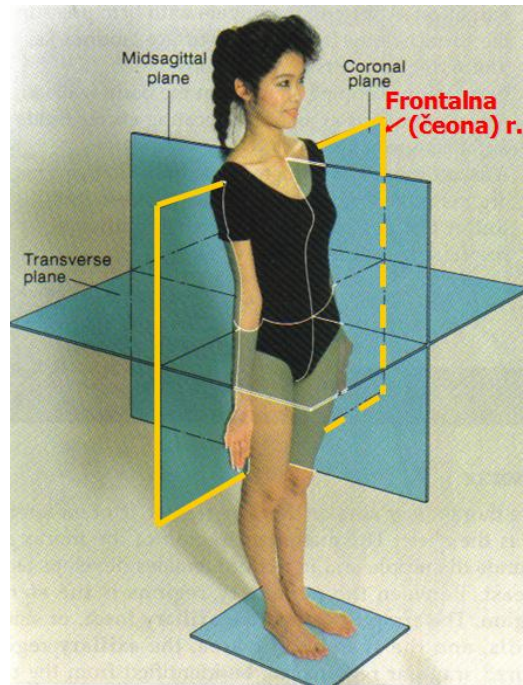
- 6) **KUGLASTI** zglobovi građeni su tako udubljeno zglobno tijelo obuhvaća konveksno zglobno tijelo koje je pravilnog oblika, kao dijela kugle (*Slika 13*). Kuglasti zglobovi najpokretljiviji su u tijelu, kao npr. rameni i zglob kuka, i omogućuju pokrete u svim smjerovima.

Podjela pokreta u pravim zglobovima

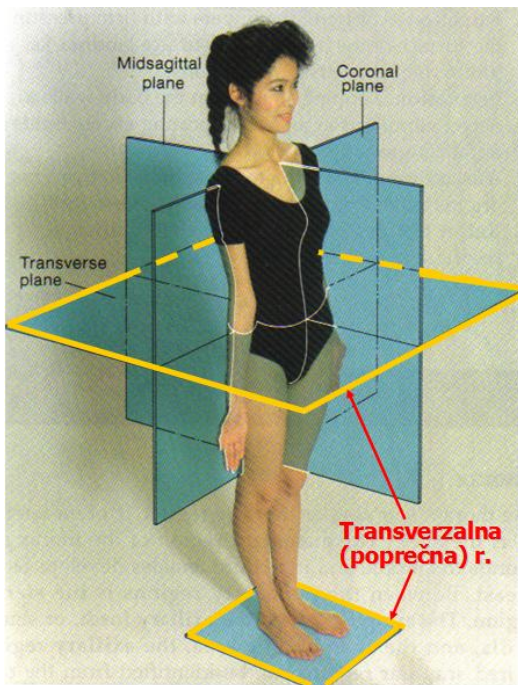
Sve pokrete u širem smislu možemo podijeliti na kutne, kružne (cirkularne) i translacijske pokrete. Pri opisivanju kutnih i kružnih pokreta koristimo se pojmom ravnina i osovina pokreta. **RAVNINA POKRETA** je ravnina u kojoj se vrši pokret, i obično pokrete u zglobovima opisujemo u odnosu na navedene osnovne ravnine tijela – središnju (sagitalnu), čeonu (frontalnu) i poprečnu (transverzalnu) (*Slike 14a,b,c*).



Slika 14a. Središnja (sagitalna) ravnina



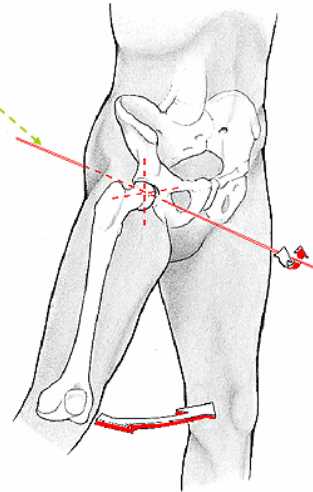
Slika 14b. Čeona (frontalna) ravnina



Slika 14c. Poprečna (transverzalna) ravnina

OSOVINA POKRETA

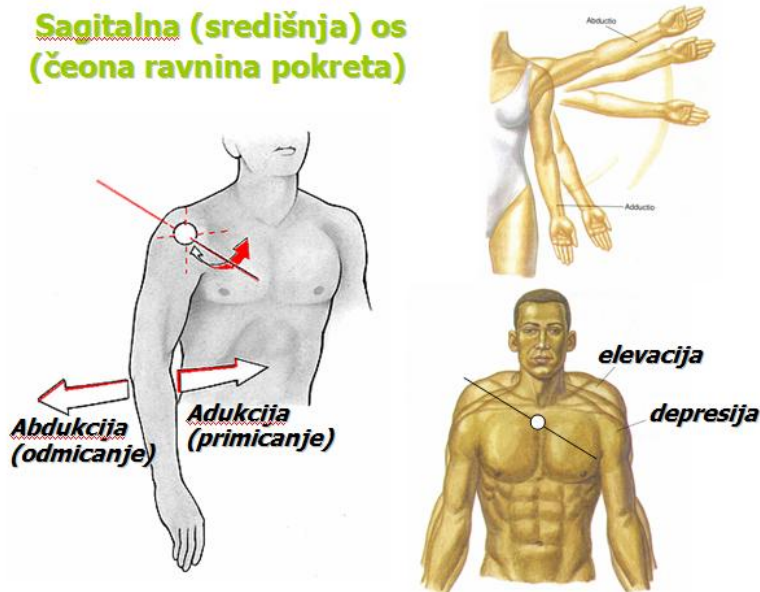
zamišljeni je pravac koji prolazi sredinom zgloba (u kojem se vrši pokret), a okomit je na ravninu u kojoj se vrši pokret. Stoga imamo i tri osnovne osovine pokreta



Slika 15. Osovina pokreta (na slici pokreti u kuku, sagitalna os - čeonu ravninu)

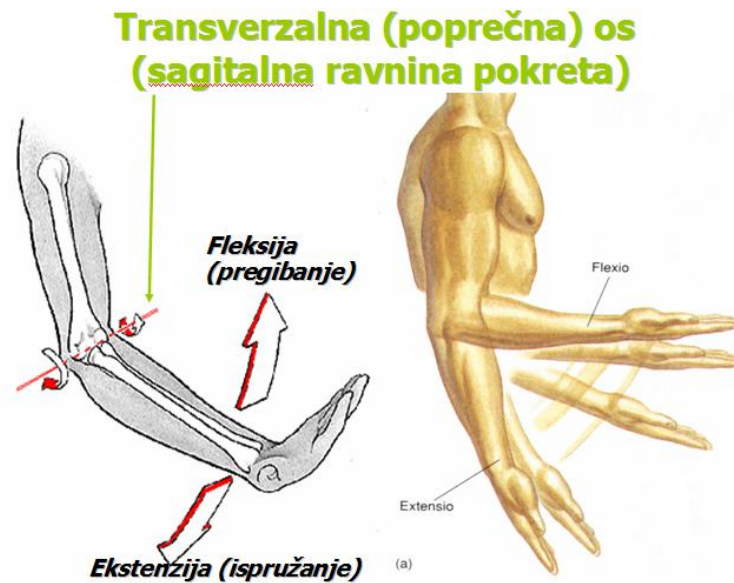
OSOVINA POKRETA zamišljeni je pravac koji prolazi sredinom zgloba, a okomit je na ravninu u kojoj se vrši pokret (Slika 15). Stoga imamo i tri osnovne osovine pokreta:

- **SAGITALNA (SREDIŠNJA) OSOVINA** oko koje se vrše kutni pokreti u čeonu ravninu, npr. **ADUKCIJA** ili **PRIMICANJE** i **ABDUKCIJA** ili **ODMICANJE** (Slika 16)

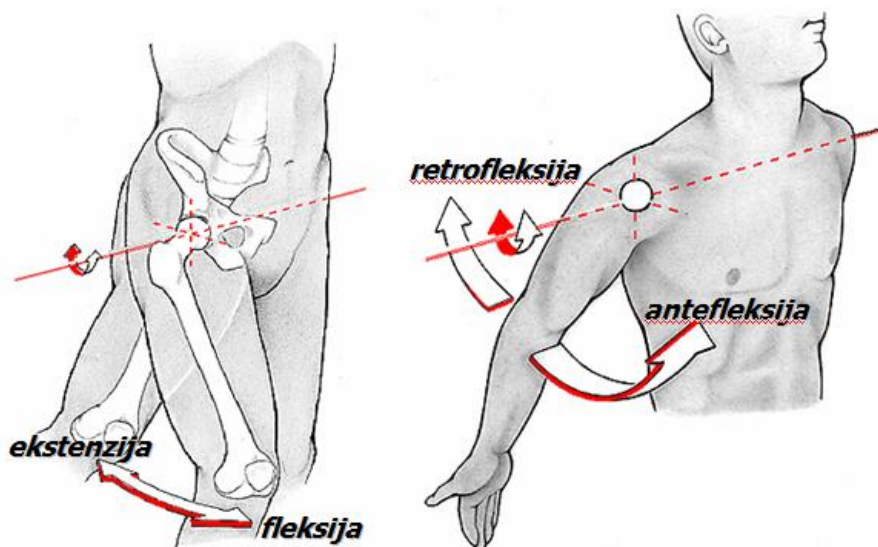


Slika 16. Središnja (sagitalna) osovina pokreta (pokreti ruke i ramenog obruča)

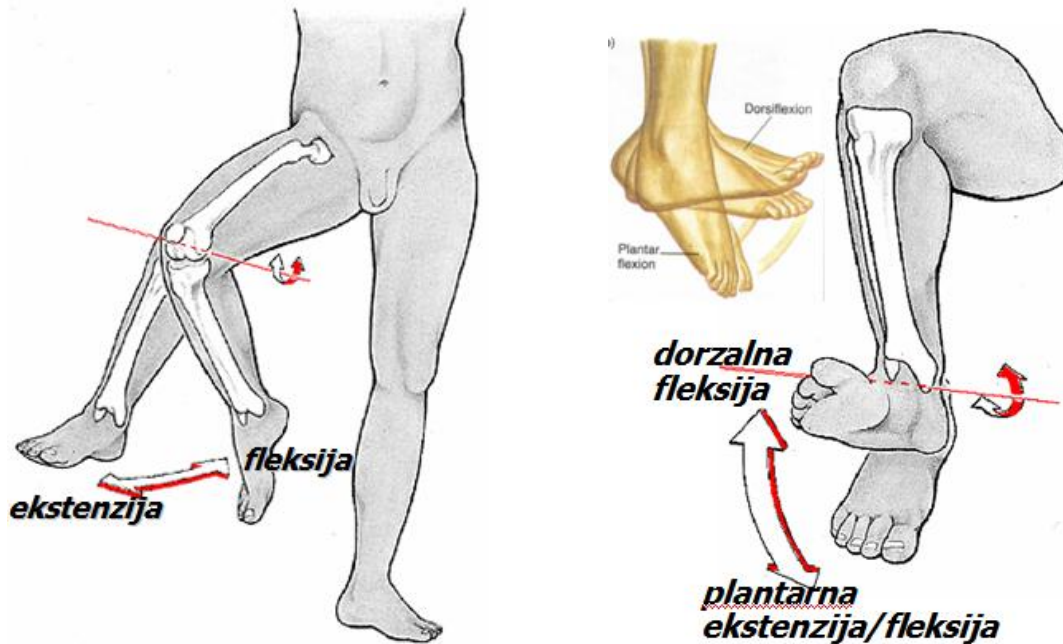
- **TRANSVERZALNA (POPREČNA) OSOVINA** oko koje se vrše kutni pokreti u sagitalnoj ravnini, npr. **FLEKSIJA** ili **PREGIBANJE** i **EKSTENZIJA** ili **ISPRUŽANJE**, (Slike 17-19)



Slika 17. Poprečna (transverzalna) osovina – pokreti u lakatnom zglobu.

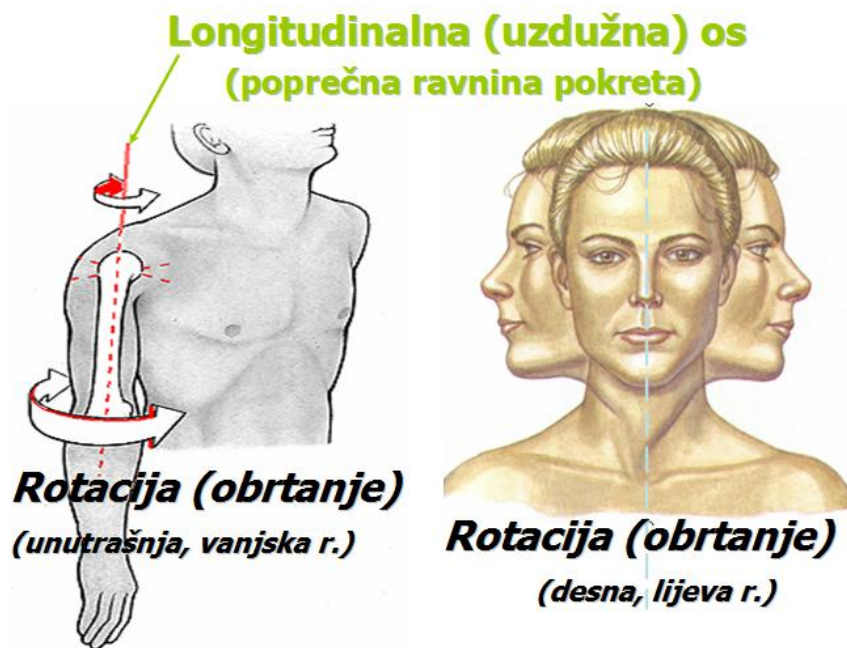


Slika 18. Poprečna (transverzalna) osovina – pokreti u zglobu kuka i ramenu.

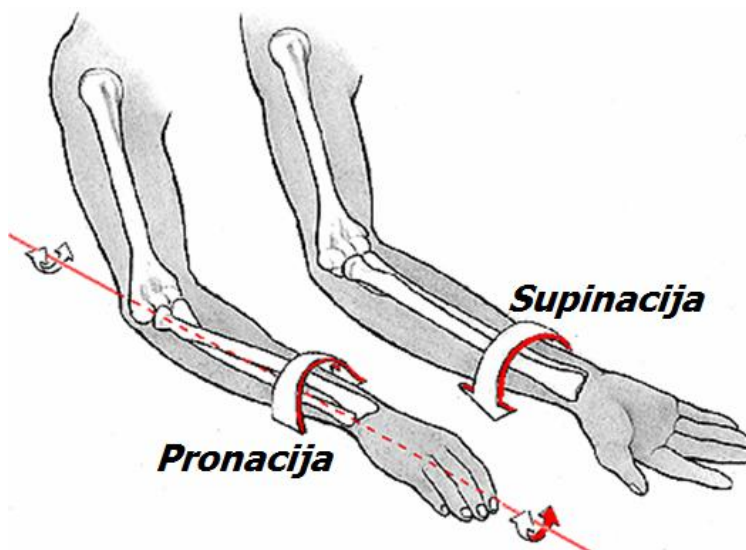


Slika 19. Poprečna (transverzalna) osovina – pokreti u koljenu (lijevo) i skočnom zglobu.

- **LONGITUDINALNA (UZDUŽNA) OSOVINA** oko koje se uvijek i jedino vrše kružni pokreti **ROTACIJE** ili **OBRTANJA** (Slike 20, 21)



Slika 20. Uzdužna (longitudinalna) osovina – rotacija u ramenom zglobu i rotacija glave



Slika 21. Uzdužna (longitudinalna) osovina – rotacija podlaktice (pronacija i supinacija)

Uz ove osnovne nazive za pokrete oko osnovnih osovina koriste se i posebni nazivi. Za pokrete glave i vrata, kao i trupa oko sagitalne osovine (pokrete u čeonj ravnini) koristi se naziv **LATEROFLEKSIJA** (desna i lijeva) (Slika 22), a oko poprečne osovine (za pokrete u sagitalnoj ravnini) koriste se nazivi **ANTEFLEKSIJA** i **RETROFLEKSIJA** ili **HIPEREKSTENZIJA** (Slika 23).



Slika 22. Sagitalna osovina (čeaona ravnina pokreta) – desna laterofleksija trupa (obratiti pažnju na kompenzatornu lijevu laterofleksiju glave)



Slika 23. Poprečna osovina (sagitalna ravnina pokreta) – ante- i retrofleksija trupa i glave

Za pokrete ramenog obruča oko sagitalne osovine koriste se nazivi **ELEVACIJA** (podizanje ramena) i **DEPRESIJA** (spuštanje ramena)(*Slika 16*), dok se za pokrete u vodoravnoj ravnini (oko okomite osovine) koriste nazivi **PROTRAKCIJA** (odmicanje lopatica) i **RETRAKCIJA** (primicanje lopatica).

Za pokrete rotacije podlaktice koriste se nazivi **PRONACIJA** (unutrašnja rotacija) i **SUPINACIJA** (vanjska rotacija) (*Slika 21*).

Za pokrete šake oko sagitalne osovine koriste se nazivi **RADIJALNA ABDUKCIJA (DEVIJACIJA)** i **ULNARNA ABDUKCIJA (DEVIJACIJA)** (*Slika 23*), odnosno **PALMARNI** i **DORZALNI FLEKSIJA** za pokrete oko poprečne osovine (*Slika 24*).



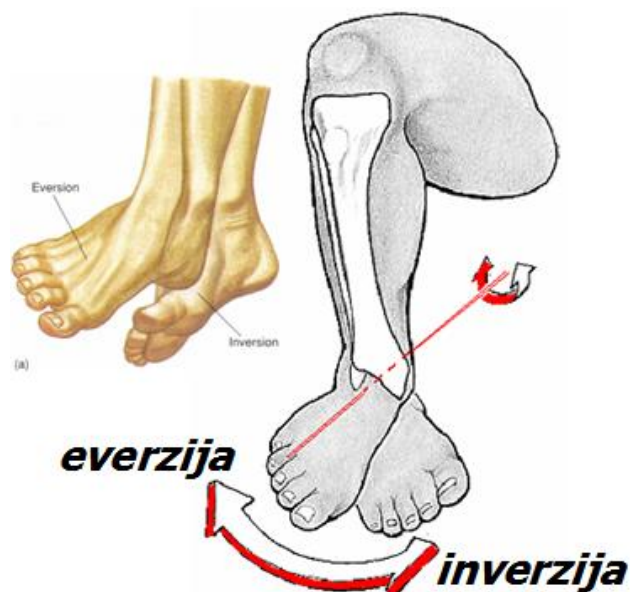Slika 23. Sagitalna osovina (čeona ravnina) – radijalna i ulnarna abdukcija (devijacija) šake



Slika 24. Poprečna osovina – dorzalna i palmarna fleksija šake (uz fleksiju i ekstenziju u laktu)

Za pokrete palca prema i od malog prsta kažemo **OPOZICIJA** i **REPOZICIJA**, dok se pokreti abdukcije i adukcije palca, za razliku od ostalih prstiju šake, odvijaju oko poprečne, a ne sagitalne osovine, budući da je palac zakrenut za 90 stupnjeva u odnosu na ostale prste. Stoga se i fleksija i ekstenzija palca odvijaju oko sagitalne osovine.

Pokreti stopala oko poprečne osovine su **DORZALNA FLEKSIJA** i **PLANTARNA FLEKSIJA** (za plantarnu fleksiju neki koriste i naziv **PLANTARNA EKSTENZIJA**) (*Slika 19*), a za pokrete rotacije stopala prema unutra i prema van koriste se nazivi **INVERZIJA** i **EVERZIJA** stopala. Pokreti inverzije i everzije ne vrše se oko jedne od osnovnih, već oko kose osovine koja ide od straga, dolje i lateralno prema naprijed, gore i medijalno (*Slika 25*).

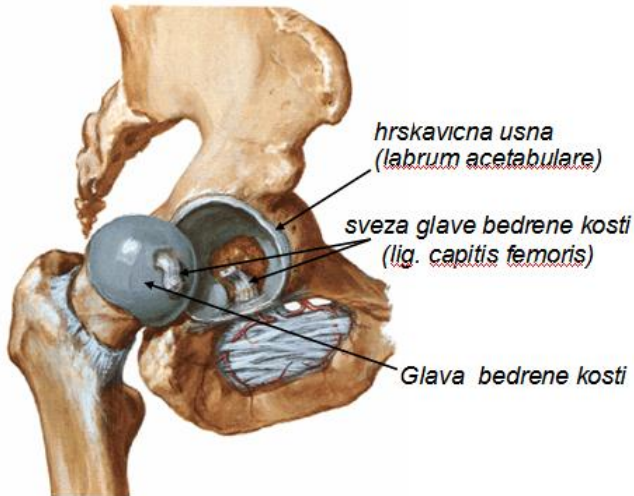


Slika 25. Kosa osovina – inverzija i everzija stopala

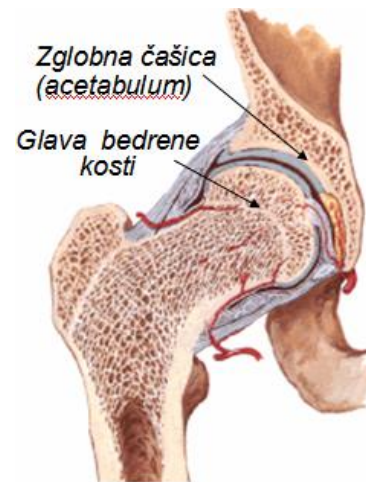
Kretnja kruženja ili **CIRKUMDUKCIJE** nastaje opisivanjem stošca kojem je vrh u zglobu, a slobodni kraj opisuje kružnicu; kruženje je karakteristično za zglobove sa dvije i tri osovine, dok se u zglobovima s jednom osovinom ne može izvesti.

Pojam **TRANSLACIJSKI POKRET** koristi se da se opiše pokret kada se cijelo tijelo ili svaka točka dijela tijela kreće u istom pravcu istom brzinom. Primjeri translacijskih pokreta uključuju npr. pasivni transport tijela u kolicima ili vozilu, ili pokret šake prema naprijed u borilačkim sportovima. Zbog posebnog značaja u nogometnoj igri, detaljnije ćemo opisati velike zglobove donjih ekstremiteta (zglob kuka, koljena i skočni zglob).

ZGLOB KUKA, kao i rameni, kuglasti je zglob sa širokim opsegom pokreta, iako nešto manjim nego u ramenom zglobu; s druge strane, čvršći je i stabilniji, budući da je zglobna čašica (*acetabulum*) dublja i obuhvaća glavu bedrene kosti, koja čini dvije trećine kugle (*Slike 26,27*). Ligamenti su također snažniji, posebno bočnobedreni (*iliofemoralni*) koji štiti zglob s prednje strane i ograničava retrofleksiju noge.

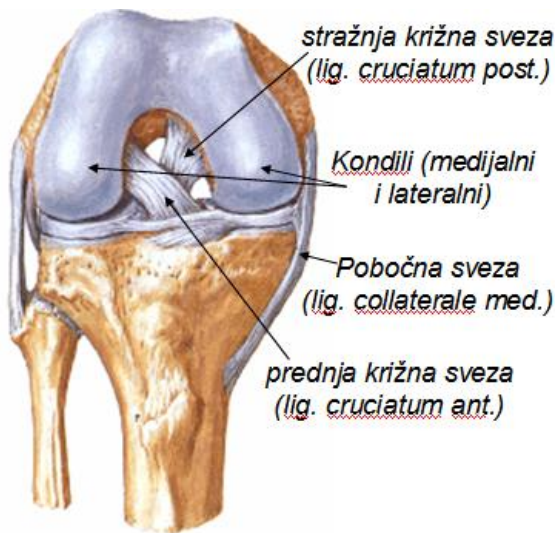


Slika 26. Desni zglob kuka (otvoren, sprijeda)

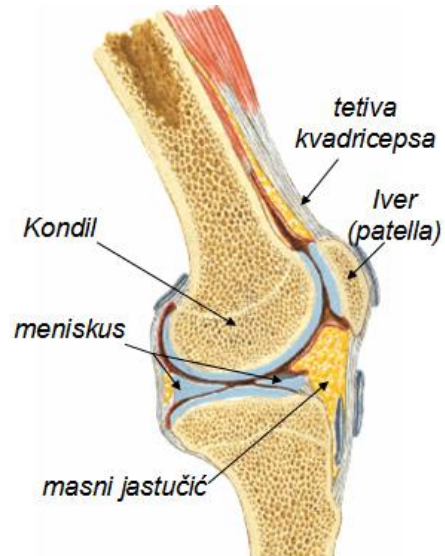


Slika 27. Desni kuk (frontalni presjek)

KOLJENSKI ZGLOB najveći je zglob u tijelu (Slike 28, 29), u kojem se uzgobljuju tri kosti. Konveksna zglobna tijela čine zglavci (**kondili**) bedrene kosti, a dvije plitke konkavne plohe nalaze se na kondilima goljenične kosti. Treću kost koljena čini **iver** (**patela**) koja se uzgobljuje s prednje strane bedrene kosti između kondila.



Slika 28. Desno koljeno (sprijeda)

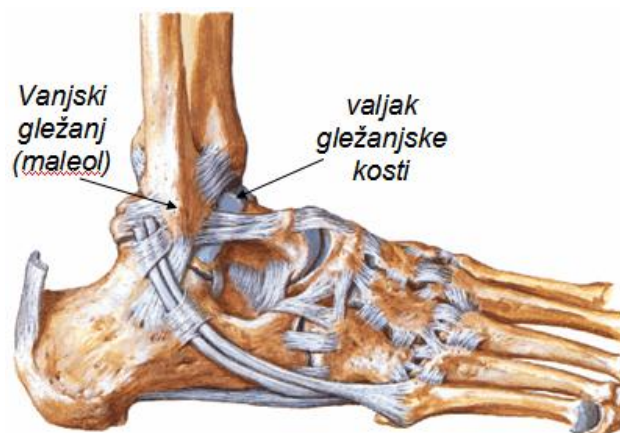


Slika 29. Desno koljeno (presjek)

Između kondila bedrene i goljenične kosti umetnuti su **vanjski (lateralni) i unutrašnji (medijalni) meniskus**, vezivnohrskavične tvorbe u obliku slova C. Meniskusi su učvršćeni za tibijalni *plateau*, i funkcija im je da povećavaju dodirnu površinu između zglobnih tijela i na

taj način smanjuju opterećenje i štite zglobnu hrskavicu. S prednje strane koljena nalazi se tetiva četveroglavog mišića, u koju je uložena patela. Završni dio te tetive (od donjeg ruba patele do hrapavosti tibije) čini tzv. sveza ivera (**ligament patele**). Koljeni zglob ima snažne pobočne sveze, **lateralni** i **medijalni kolateralni ligamenti** koji onemogućavaju pokrete oko sagitalne osi. Između kondila, u sredini zgloba, bedrenu i goljeničnu kost spajaju dvije snažne ukrižene sveze - **prednji** i **stražnji križni ligament** (*cruciatum anterior* i *posterior*). Sveze su zavijene oko vlastite osi te su uvijek napete, neovisno o kutu u koljenskom zglobu, te osiguravaju stabilnost i stalan doticaj zglobnih tijela. U koljenom zglobu moguće su kretnje fleksije i ekstenzije (oko 150° ukupne amplitude) oko poprečne osovine. Kad je koljeno u flektiranom položaju, u manjem opsegu moguće su i kretnje vanjske i unutrašnje rotacije.

GORNJI GLEŽANJSKI (skočni, talokruralni) ZGLOB kutni je zglob u kojem se zglobni valjak (*trochlea*) gležanjske kosti čini konveksno zglobno tijelo, a konkavno čine unutarnji i vanjski gležanj (**medijalni** i **lateralni maleol**) te donja ploha goljenične kosti (*Slika 30*). Gležanjski zglob čvrst je i stabilan, zahvaljujući snažnim ligamentima koji spajaju tibiju i fibulu sa kostima stopala. Zbog svoje građe, u skočnom zglobu moguće su jedino kretnje oko poprečne osovine (ukupno oko 60°), *dorzifleksija* i *plantarna fleksija* (ispružanje stopala, koristi se i naziv *plantarna ekstenzija*).

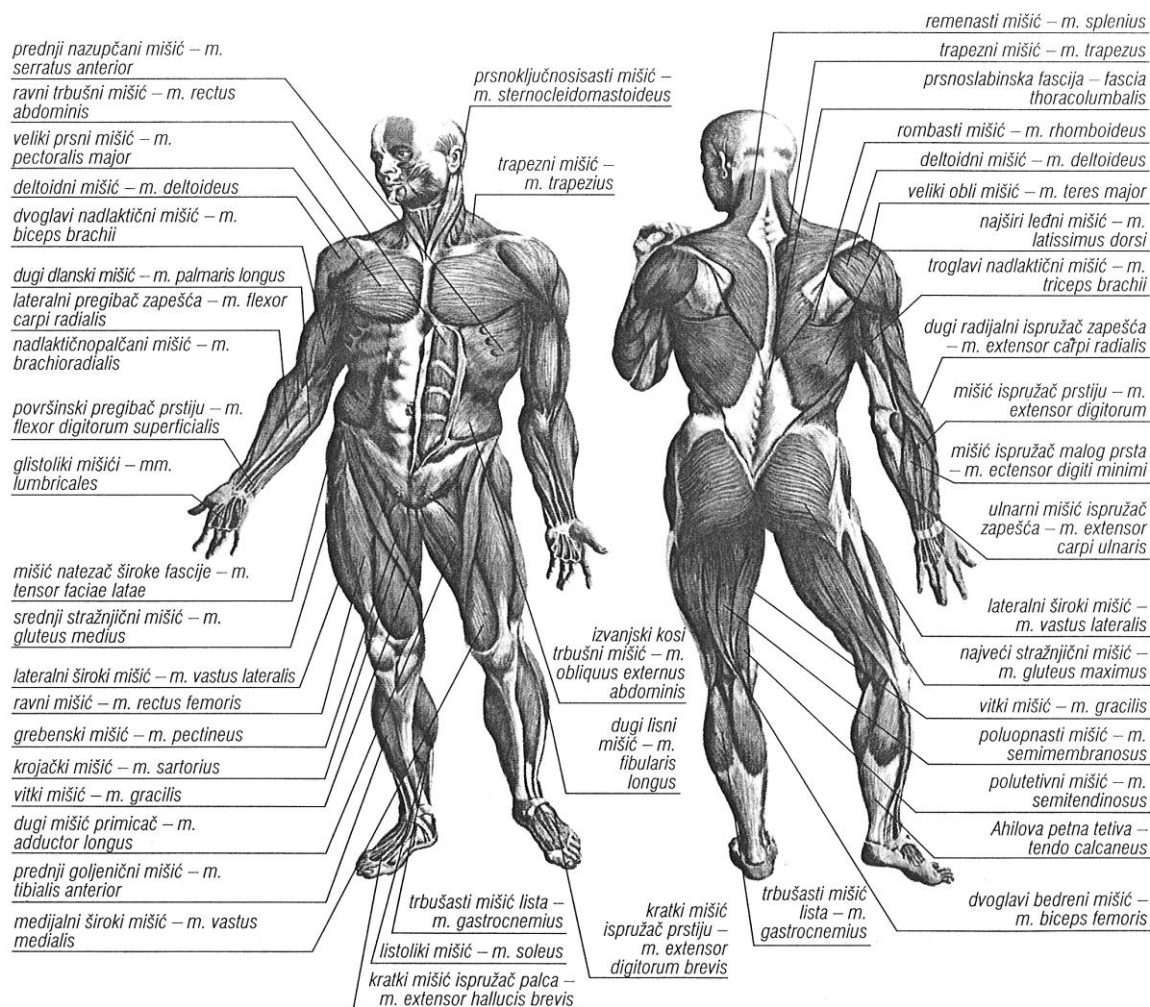


Slika 30. Desni gležanj i stopalo (lateralno)

DONJI GLEŽANJSKI (talokalkaneonavikularni) ZGLOB složeni je zglob u kojem se vrše kretnje uvrtnja (*inverzije*) i izvrtnja (*everzije*) stopala.

C. MIŠIĆI

Mišiće u tijelu možemo podijeliti na poprečnoprugaste (srčani i skeletni mišići) i na glatke mišiće. **Poprečnoprugasti** ili **skeletni mišići** čine 40 - 50% ukupne tjelesne mase i pod utjecajem su naše volje (*Sl. 31*); naziv su dobili zbog svijetlih i tamnih pruga koje se izmjenjuju kad se mišić gleda pod povećanjem na mikroskopu.



Slika 31. Skeletni mišići

Glatki mišići oblikuju stjenke krvnih žila i unutrašnjih organa, i nisu pod utjecajem naše volje, već autonomnog ili vegetativnog živčanog sustava. **Srčani mišić**, iako je poprečnoprugast, ima osobitosti koje ga posebno izdvajaju, i tkđ. nije pod utjecajem naše volje. Oko 40 % tjelesne mase otpada na skeletnu muskulaturu, a 5 –10 % na glatku i srčanu muskulaturu.

Osnovna jedinica skeletnog mišića je mišićno vlakno, čija dužina varira od par milimetara do nekoliko centimetara. Mišićno vlakno sadrži mišićna vlakanca ili miofibrile, koja omogućuju osnovno svojstvo mišića, sposobnost skraćivanja ili **kontraktilnost**. Mišićna vlakna formiraju snopiće i snopove koje povezuju i oblažu vezivne ovojnice. Cijeli mišić oblaže vanjska vezivna ovojnica ili ovoj, tj. mišićna **fascija**. Vezivne ovojnice mišićnih vlakana i snopova skupljaju se u čvrsti snop vezivnih vlakana koja tvore **tetivu**, polazni i završni dio mišića koji se hvata na kost. Tetiva djelovanje mišićne kontrakcije prenosi na kost i tako omogućuje obavljanje pokreta. Ako je mišić snažan, mjesto na kosti gdje se tetiva hvata je izbočeno u greben ili kvrgu.

Pojedini mišići imaju dvije ili više polazišnih tetiva i jednu završnu, pa govorimo o dvoglavom (*biceps*), troglavom (*triceps*) ili četveroglavom (*quadriceps*) mišiću. Jedna ili više tetiva može biti i u sredini mišića, pa govorimo o dvotrbušastom ili višetrbušastom mišiću (npr. ravni trbušni mišić). Mišić može premoštavati i djelovati na jedan ili više zglobova, pa razlikujemo jednozglobne, dvozglobne i višezglobne mišiće.

Podražaj za mišićnu kontrakciju dolazi putem **motoričkog živca**. Pojedini motorički živac može inervirati svega nekoliko, pa do više stotina mišićnih vlakana; jedan motorički živac zajedno sa svim mišićnim vlaknima koje inervira naziva se **motorička jedinica**.

Pojedini pokret rijetko izvodi samo jedan mišić. Za dva ili više mišića, koji vrše isti pokret kažemo da su **agonisti** (npr. dvoglavi i nadlaktični mišić vrše pokret fleksije podlaktice). Za dva ili više mišića koji vrše suprotni pokret u određenom zglobu kažemo da su **antagonisti** (npr. dvoglavi i troglavi mišić nadlaktice, koji vrše suprotne pokrete fleksije i ekstenzije podlaktice). **Sinergisti** su pak mišići koji sudjeluju pri izvođenju određenog pokreta, ali ga sami ne vrše (npr. mišići trupa koji djeluju kao fiksatori pri određenim pokretima ruku).

Razni pojmovi označavaju različite vrste mišićne kontrakcije: pojam **koncentrična** i **ekscetrična kontrakcija** označava da li se mišić skraćuje ili izdužuje pri kontrakciji; **izometrična kontrakcija** naziv je za kontrakciju mišića pri kojoj ne dolazi do skraćivanja i vršenja pokreta, iako se povećava mišićna napetost. Pojam **izokinetička kontrakcija** koristi se za pokret sa stalnom kutnom brzinom, a prisutan je pri radu na tzv. izokinetičkim dinamometrima, spravama za mišićnu dijagnostiku i rehabilitaciju. Pojam

kinematički lanac označava ulančavanje više segmenata tijela pri određenom pokretu; **otvoreni kinematički lanac** označava pokret pri kojem je distalni segment tijela slobodan u prostoru (npr. pri udarcu lopte nogom, ili prinošenju hrane ustima), dok **zatvoreni kinematički lanac** označava pokret, kada je distalni segment fiksiran (npr. pri ustajanju sa stolca, ili pri zgibu). Kod zatvorenog kinematičkog lanca pokret se obavezno vrši u svim zglobovima (npr. pri ustajanju iz stolca obavezna je kontrakcija i u zglobu kuka, koljena i gležnja), dok se kod otvorenog kinematičkog lanca pokret može neovisno vršiti u svakom zglobu.

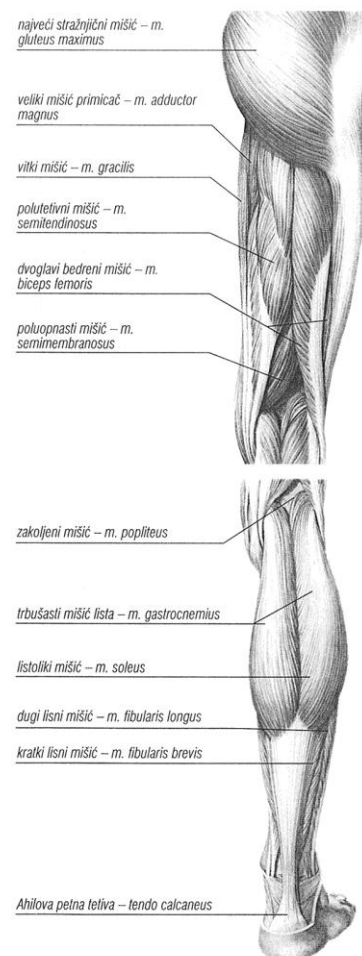
Prema regijama tijela, skeletne mišiće možemo podijeliti na mišiće glave, vrata, trupa, te mišiće gornjih i donjih udova. Zbog posebnog značaja za nogometnu igru, detaljnije ćemo opisati mišiće zdjelice i donjih ekstremiteta.

Mišići zdjeličnog obruča

Mišići zdjelice povezuju kosti zdjelice s gornjim dijelom bedrene kosti, i dijele se na unutrašnju, vanjsku i zdjeličnotrohanteričnu skupinu mišića.

1. Unutrašnju skupinu mišića zdjelice čini **bočnoslabinski mišić** (*m. iliopsoas*) koji polazi sa prednje plohe krila bočne kosti (bočni mišić, *m. iliacus*) i sa slabinskih kralješaka (veliki slabinski mišić, *m. iliopsoas*).

2. Vanjska skupina mišića zdjelice sastoji se od stražnjičnih mišića i mišića zatezača široke fascije (Slika 32). **Veliki stražnjični mišić** (*m. gluteus maximus*) snažan je antigravitacijski mišić koji polazi sa stražnje (glutealne) plohe krila bočne kosti i sa križne kosti, ide prema dolje i hvata se ispod velikog obrtača bedrene kosti, sa stražnje strane. Mišić je najsnažniji ispružać noge u zglobu kuka. **Srednji i mali stražnjični mišići**



Slika 32.

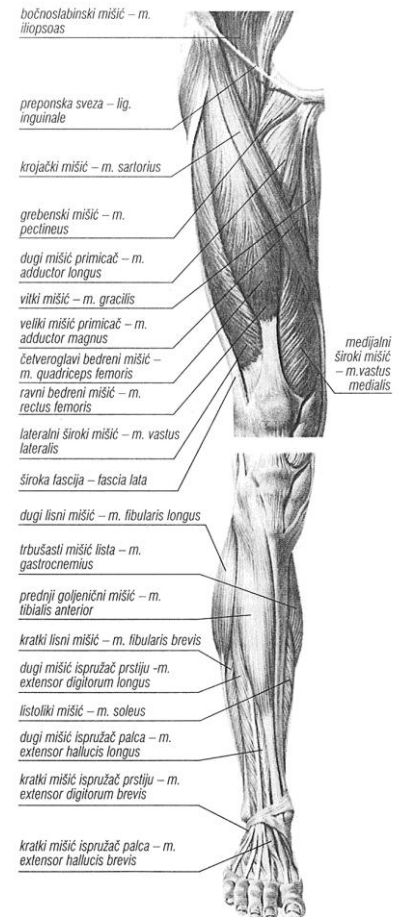
(*m. gluteus medius* i *minimus*) polaze sa glutealne plohe bočne kosti ispred velikog stražnjičnog mišića, idu prema dolje i hvataju se na veliki obrtač bedrene kosti. Oba mišića abduciraju (odmiču) nogu u zglobu kuka. **Mišić zatezač široke fascije** (*m. tensor fasciae latae*) polazi sa prednjeg trna bočne kosti, ide prema dolje i prelazi u **bočnogoljениčnu traku** (*tractus iliotibialis*), čvrsti vezivni snop koji se hvata s lateralne strane goljениčne kosti, ispod koljena. Bočnogoljениčni snop ima važnu ulogu pri uspravnom stavu, kao stabilizator zgloba kuka i koljena.

3. **Zdjeličnotrohanterična skupina mišića zdjelice** sastoji se od šest mišića koji polaze sa zdjelične kosti i svi se hvataju u području velikog obrtača (trohantera) bedrene kosti. Ovi mišići djeluju kao vanjski rotatori noge u zglobu kuka.

Mišići natkoljenice

Mišiće natkoljenice dijelimo u tri skupine: prednja, stražnja i medijalna.

1. U prednjoj skupini mišića natkoljenice nalaze se dva mišića (Slika 33). **Krojački mišić** (*m. sartorius*) najduži je mišić u tijelu koji polazi sa prednjeg trna bočne kosti zdjelice, ide prema dolje i medijalno i hvata se ispod medijalnog kondila goljениčne kosti. To je dvozglubni mišić koji u zglobu kuka vrši fleksiju i vanjsku rotaciju, a u koljenskom zglobu fleksiju i unutrašnju rotaciju. **Četveroglavi mišić natkoljenice** (*m. quadriceps femoris*) sastoji se od četiri glave; **ravni bedreni mišić** (*m. rectus femoris*) jedina je glava koja polazi sa zdjelice, dok preostale tri glave – **medijalni, intermedijalni i lateralni široki mišić** (*m. vastus medialis, lateralis i intermedius*) polaze sa bedrene kosti. Sva četiri mišića formiraju tetivu u koju je uklopljena patela, i hvata se na kvrgu na gornjem kraju goljениčne kosti. Završni dio tetive kvadricepsa, od patele do hvatišta na goljениčnoj kosti, naziva se **ligament patele**. Četveroglavi mišić natkoljenice najsnažniji je ekstenzor (ispružlač) potkoljenice u koljenom zglobu; ravna glava još i flektira nogu u zglobu kuka.



Slika 33.

2. Medijalnu skupinu mišića natkoljenice čini pet mišića: **grebenski mišić** (*m. pectineus*), **kratki, dugi i veliki primicač** (*m. adductor brevis, longus i magnus*) i **vitki mišić** (*m. gracilis*). Mišići polaze sa preponske kosti i hvataju se na bedrenu i goljениčnu kost. Svi mišići vrše pokret primicanja noge, pa se zovu još i aduktorna skupina mišića natkoljenice.

3. Stražnju skupinu mišića natkoljenice ("stražnje lože") čine tri mišića: **dvoglavi mišić natkoljenice** (*m. biceps femoris*) koji se nalazi lateralno, te **polutetivni mišić** (*m. semitendinosus*) i **poluopnasti mišić** (*m. semimembranosus*) koji su smješteni medijalno (Slika 32). Sva tri mišića polaze sa kvrge sjedne kosti zdjelice. Dvoglavi mišić usmjeren je prema dolje i lateralno i hvata se na glavu lisne kosti, dok su polutetivni i poluopnasti usmjereni medijalno i hvataju se ispod medijalnog kondila goljениčne kosti. Ove tetive s lateralne i medijalne strane omeđuju tzv. poplitealnu udubinu sa stražnje strane koljena, i lako se palpiraju ispod kože. Sva tri mišića u zglobu kuka ispružaju nogu, a u koljenu vrše fleksiju. Oko uzdužne osovine vrše suprotan pokret – biceps rotira natkoljениcu prema van (ili zdjelicu prema unutra ako je noga fiksirana), dok polutetivni i poluopnasti rotiraju nogu prema unutra (ili zdjelicu prema van ako je noga fiksirana).

Mišići potkoljenice

Mišiće potkoljenice dijelimo na tri skupine: prednja, stražnja i lateralna.

1. U prednjoj skupini mišića potkoljenice nalaze se četiri mišića koji polaze s prednje strane goljениčne i lisne kosti: **prednji goljениčni mišić** (*m. tibialis anterior*), **dugi ispružać prstiju** (*m. extensor digitorum longus*), **dugi ispružać palca** (*m. extensor hallucis longus*) i **treći lisni mišić** (*m. peroneus tertius*)(Slika 33). Mišići prednje skupine vrše pokrete dorzalne fleksije stopala i ispružanje (hiperekstenziju) prstiju. Prednji goljениčni mišić podiže medijalni rub stopala (inverzija stopala), dok treći lisni mišić podiže lateralni rub (everzija stopala).

2. U lateralnoj skupini mišića potkoljenice dva su mišića koji polaze sa lateralne plohe lisne kosti: **dugi lisni mišić** (*m. peroneus longus*) i **kratki lisni mišić** (*m. peroneus brevis*). Tetiva dugog lisnog mišića obilazi lateralni gležanj, križa stopalo s donje strane i

hvata se na prvu metatarzalnu i klinastu kost. Tetiva kratkog lisnog mišića također zaobilazi vanjski gležanj i hvata se na petu metatarzalnu kost. Oba mišića vrše plantarnu ekstenziju i everziju stopala.

3. U stražnjoj skupini mišića potkoljenice razlikujemo površinski i duboki sloj.

U površnom sloju nalazi se **troglavi mišić potkoljenice** (*m. triceps surae*), kojeg tvore **mišić lista** (*m. gastrocnemius*) i, ispod njega, **listoliki mišić** (*m. soleus*) (*Slika 32*). Gastroknemijus je dvozglubni mišić koji polazi sa dvije glave (medijalna i lateralna) iznad kondila bedrene kosti, dok soleus polazi sa stražnje strane kostiju potkoljenice. Sve tri glave tricepsa formiraju završnu tetivu (**Ahilovu tetivu**) koja se hvata na kvrgu petne kosti. Sve tri glave vrše plantarnu ekstenziju stopala, a gastroknemijus još i fleksiju potkoljenice u koljenom zglobu. **Tabanski mišić** (*m. plantaris*) malen je mišić pridodan lateralnoj glavi gastroknemijusa.